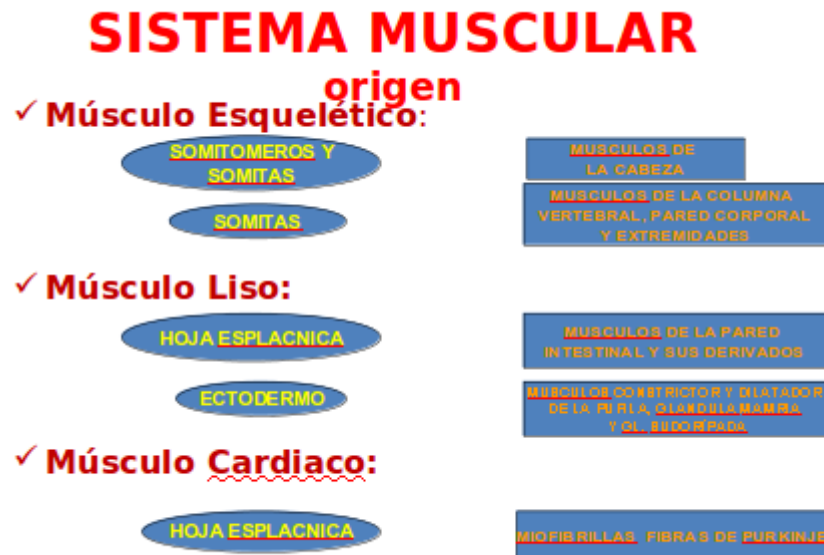

SISTEMA MUSCULAR

Con excepción de algunos músculos lisos el sistema muscular se desarrolla a partir de la hoja germinativa mesodérmica, con excepción de algunos tejidos musculares lisos, y esta formado por músculo esquelético, liso y cardíaco.

El músculo esquelético, deriva del mesodermo paraxial, que forma somitas desde la región occipital hasta la región sacra y somitómeros en la cabeza. El músculo liso se diferencia a partir de la hoja esplacnica del mesodermo que rodea al intestino y sus derivados, y el ectodermo (músculos del iris, de las glándulas mamarias y de las glándulas sudoríparas). El músculo cardíaco que proviene del mesodermo esplácnico que circunda el tubo cardíaco.



MUSCULO ESQUELETICO

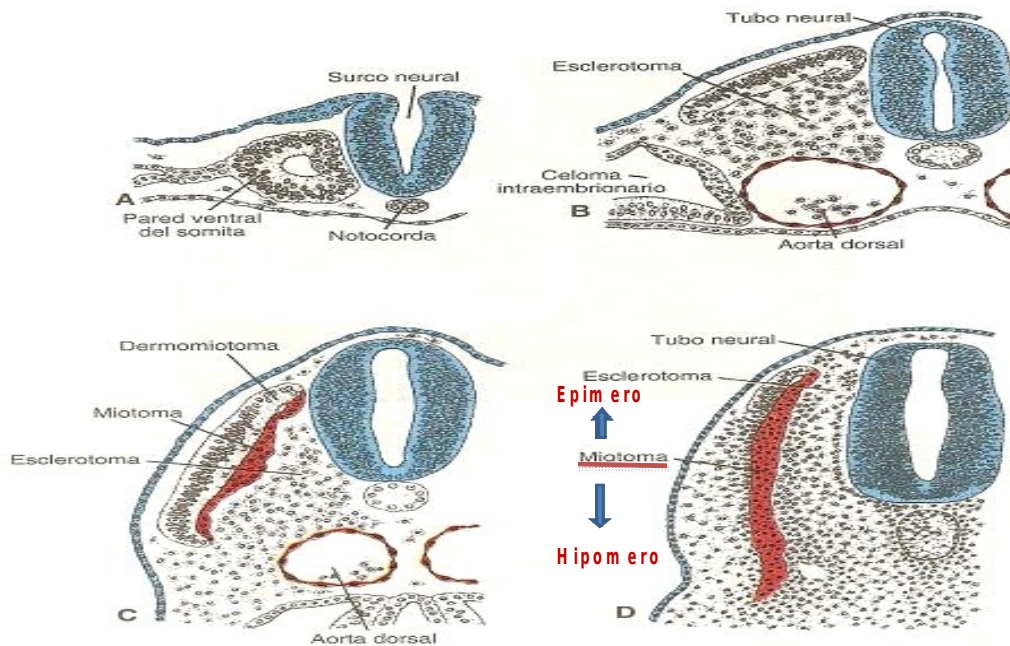
Los músculos esqueléticos derivan del mesodermo paraxial que incluye:

- Somitas que dan origen a los músculos del esqueleto axial, la pared corporal y las extremidades.
- Somitómeros que originan a los músculos de la cabeza.

Los somitas y somitómeros forman los músculos del esqueleto axial, la pared corporal, los miembros y la cabeza. Desde la región occipital y en dirección caudal se forman somitas, cada uno de los cuales se diferencia en esclerotoma, dermatoma y dos regiones formadoras del músculo. Una de estas, situada en la región dorsolateral del somita donde expresa un gen específico del músculo MYO -D que migra para proporcionar células progenitoras para la musculatura de las extremidades y de la pared corporal (**hipomérica**). La otra región se localiza dorso medialmente y migra en dirección ventral respecto de las últimas que componen el dermatoma y constituye el *miotoma*. Esta región forma la **musculatura epimérica**.

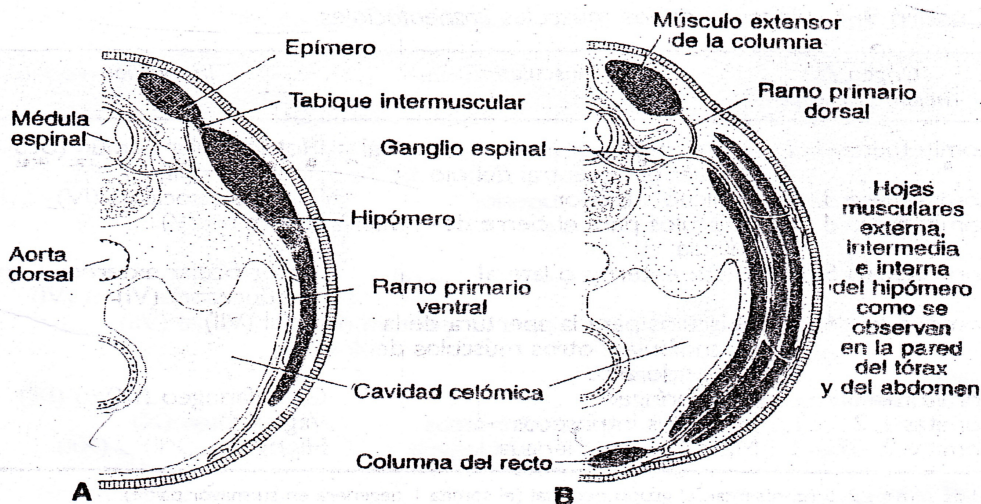
Durante la diferenciación las células mesenquimatosas dejan las **regiones del miotoma** de los **somitas**, y se hacen células alargadas, fusiformes llamadas **mioblastos**. Estas células

embrionicas musculares se fusionan para formar células musculares multinucleadas denominadas fibras musculares. Pronto aparecen **miofibrillas** en el citoplasma de estas células musculares en desarrollo; hacia el final del tercer mes, las estrías, que son típicas del músculo esquelético. Un proceso análogo tiene lugar en los siete somitómeros situados en la región cefálica, rostral a los somitas occipitales. Sin embargo, los somitómeros son estructuras que conservan su organización laxa y jamás se agregan en segmentos de esclerotoma y dermomiotoma.



PATRONES DEL MÚSCULO

Los patrones de formación del músculo son controlados por los tejidos conectivos hacia los cuales han emigrado los mioblastos. En la región cefálica estos tejidos conectivos derivan de células de la cresta neural; en las regiones cervical y occipital, proviene del mesodermo somático y en la pared corporal y las extremidades, se origina en el mesodermo somático.

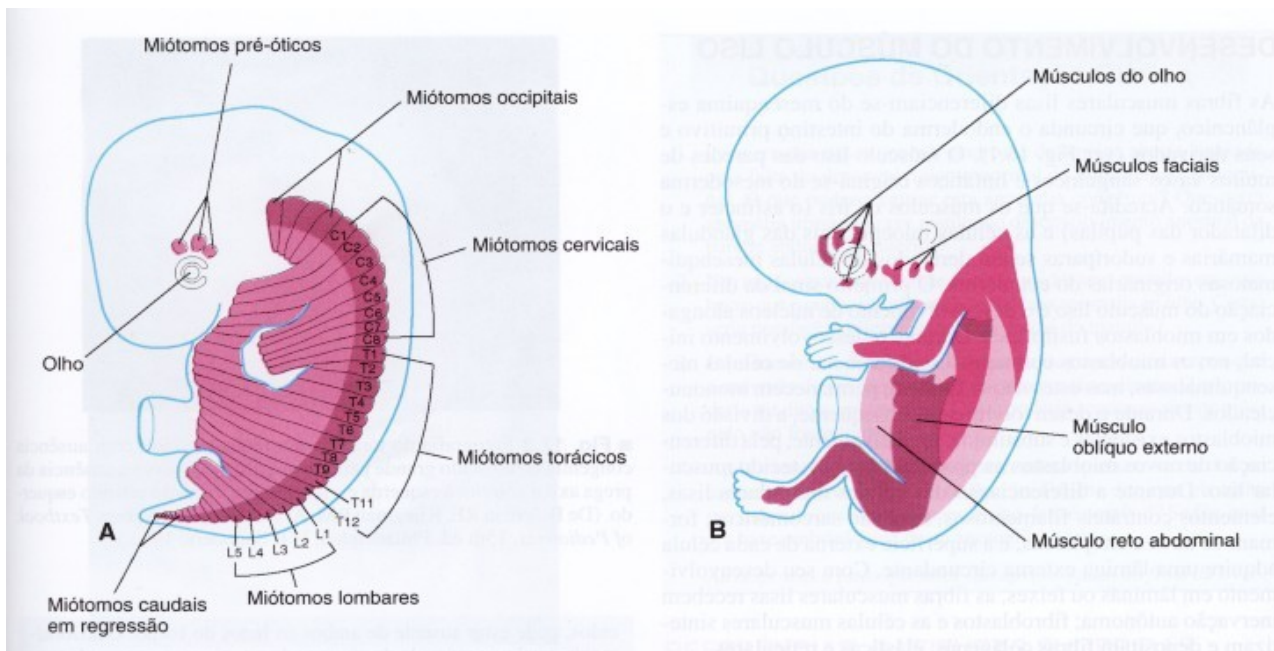


DERIVADOS DE LOS PRECURSORES DE LAS CELULAS MUSCULARES

Hacia el final de la quinta semana, las futuras células musculares están agrupadas en dos porciones: una pequeña porción dorsal, **el Epimero**, formado a partir de las células dorso mediales del somita que se han reorganizado como miotomas y una porción ventral mas grande, **el Hipomero**, formado por la migración de las células dorso laterales del somita. Los nervios que inervan a los músculos segmentados también dividen en un ramo parietal dorsal para el Epimero y un ramo primario ventral para el Hipomero y permanecen en un segmento muscular original a los largo de toda su migración.

Los mioblastos de los epimeros forman los **MUSCULOS EXTENSORES** de la columna vertebral, en tanto que los de los hipómeros dan lugar a los **MUSCULOS DE LAS EXTREMIDADES Y DE LA PÀRD CORPORAL**. Los mioblastos de los hipómeros cervicales forman los **MUCULOS ESCALENOS, GENIOHIOIDEO Y PREVERTEBRALES**. Los de los segmentos torácicos se separan en tres hojas, representadas en el tórax por los músculos **INTERCOSTALES EXTERNOS, INTERCOSTALES INTERNOS E INTERCOSTALES MAS PROFUNDOS O TRANSVERSO DEL TORAX**. En la pared abdominal estas tres hojas musculares forman los **MUSCULOS OBLICUO MAYOR O EXTERNO, OBLICUO MENOR O INTERNO Y TRANSVERSO DEL ABDOMEN**. Los músculos de la pared del tórax conservan su carácter segmentario debido a las costillas, mientras que en la pared abdominal los músculos de los diversos segmentos se fusionan y forman grandes hojas de tejido muscular. Los mioblastos del Hipomero de los segmentos lumbares forman el **MUSCULO CUADRADO LUMBAR**. En tanto que los de las regiones sacra y coccígea forman el **DIAFRAGMA PELVICO Y LOS MUSCULOS ESTRIADOS DEL ANO**.

Además, de las tres capas musculares ventrolaterales mencionadas, en el extremo ventral de los hipómeros aparece una columna longitudinal ventral. En la región del abdomen, esta columna corresponde al **músculo recto mayor del abdomen** y en la región cervical, a los **músculos infrahioideos**. En el tórax, los músculos longitudinales normalmente desaparecen, aunque están representados por el **MUSCULO ESTERNAL**.



MUSCULOS DE LA CABEZA

Todos los músculos voluntarios de la región cefálica derivan del mesodermo paraxial (somitas y somitómeros), incluidos los músculos de la lengua, el ojo (con excepción de los músculos del iris, que derivan del ectodermo de la cúpula óptica) y los asociados con los arcos faríngeos (viscerales)

Los patrones para la formación de los músculos de la cabeza son dirigidos por los elementos del tejido conectivo que proviene de las células de la cresta neural.

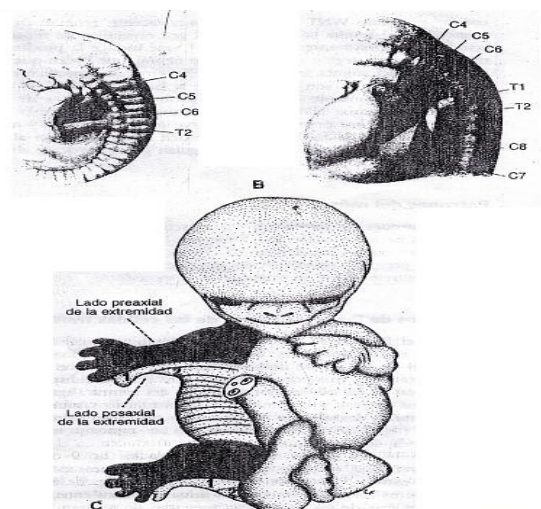
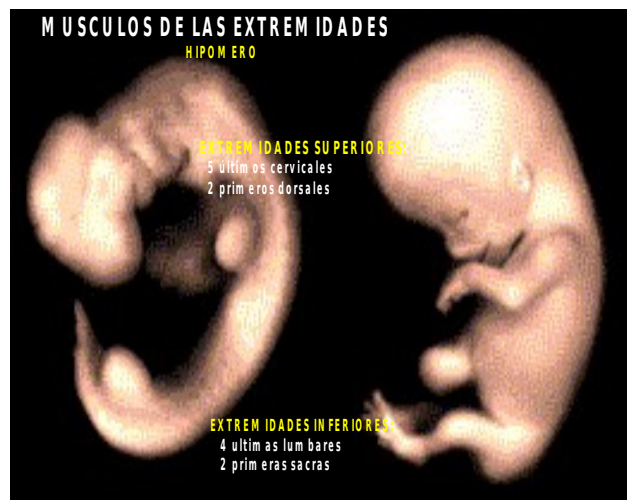MUSCULOS DE LAS EXTREMIDADES

Los primeros indicios de la formación de los músculos de las extremidades aparecen a la séptima semana de desarrollo, en forma de condensación del mesénquima que se encuentra próximo a la base de los esbozos. El mesénquima de las células dorso laterales de los somitas que emigran hacia el esbozo de la extremidad para formar los músculos. El tejido conectivo es el que gobierna el patrón de formación del músculo y este tejido, que deriva del mesodermo somático, da origen también a los huesos de la extremidad.

Al alargarse los esbozos de las extremidades, el tejido muscular se desdobra en sus componentes flexor y extensor. En un principio los músculos de las extremidades tienen carácter segmentario, pero con el tiempo se fusionan y entonces se componen de tejido que deriva de varios segmentos.

Los esbozos de las extremidades superiores se encuentran enfrentados a los cinco segmentos cervicales inferiores y a los dos torácicos superiores y los de los miembros inferiores, a los cuatro segmentos lumbares inferiores y a los dos sacros superiores. Los ramos primarios ventrales de los nervios espinales se introducen en el mesénquima en cuanto se forman los esbozos de las extremidades.

Los nervios raquídeos suministran innervación sensitiva para los dermatomas, estos se modifican con el crecimiento de las extremidades.



ANOMALIAS MUSCULARES

ANOMALIA DE POLAND: Es la falta total o parcial del músculo pectoral mayor.

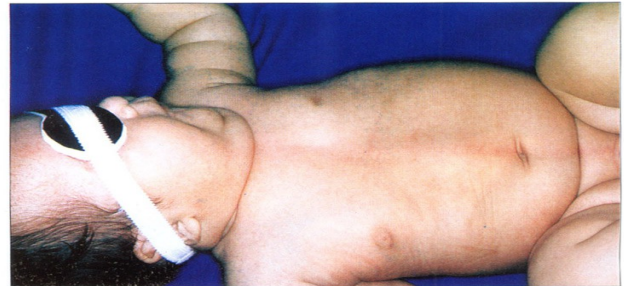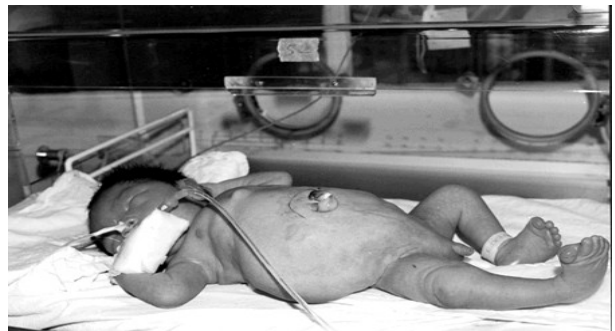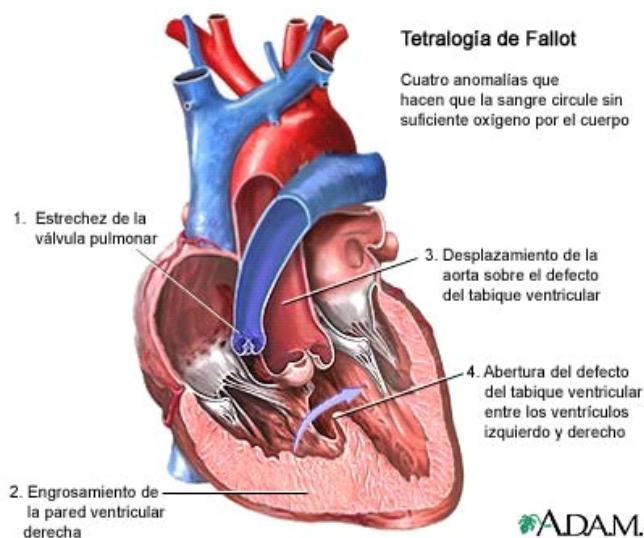


Foto N°3: Vista frontal del paciente. Se nota el menor tamaño de la areola izquierda, y su posición elevada.

SINDROME DE ABDOMEN DE CIRUELA: Ausencia parcial o completa de músculos abdominales, esto genera un aplastamiento de la pared abdominal en el cual, por lo general, la pared abdominal es tan delgada que los órganos se pueden ver o palpar con facilidad. Por lo común este defecto se acompaña de malformación de las vías urinarias y de la vejiga.



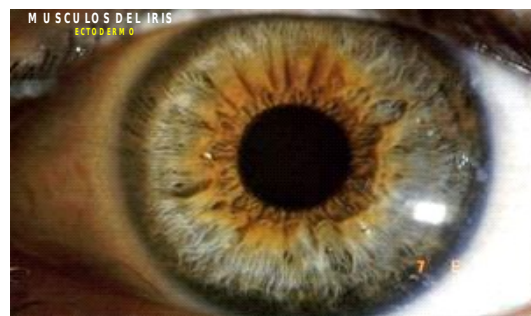
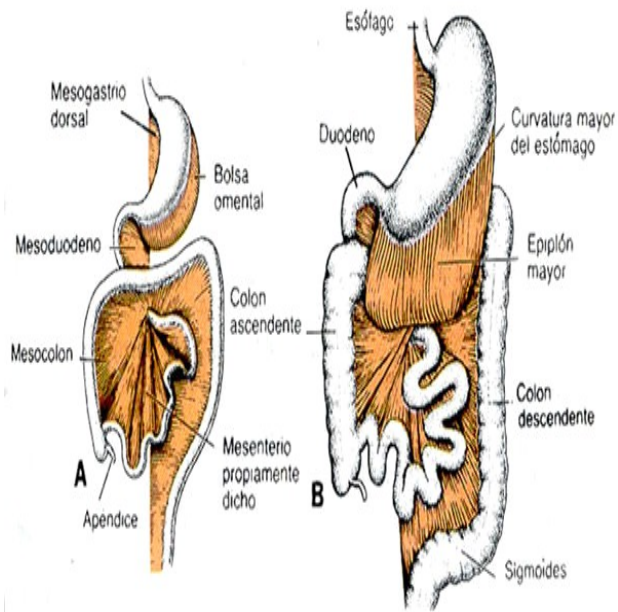
MUSCULO CARDIACO



El músculo cardíaco se desarrolla a partir de la hoja esplácnica del mesodermo que rodea al tubo cardíaco endotelial. Los mioblastos se adhieren entre sí por uniones especiales que, más adelante, se desarrollan para formas **discos intercalares**. Las miofibrillas se desarrollan de la misma manera que en el músculo estriado esquelético, pero los mioblastos no se fusionan. Durante el desarrollo ulterior se tornan visibles algunos fascículos de células musculares especiales, con miofibrillas de distribución irregular. Estos fascículos constituyen las **fibras de Purkinje** y forman el sistema de conducción del corazón.

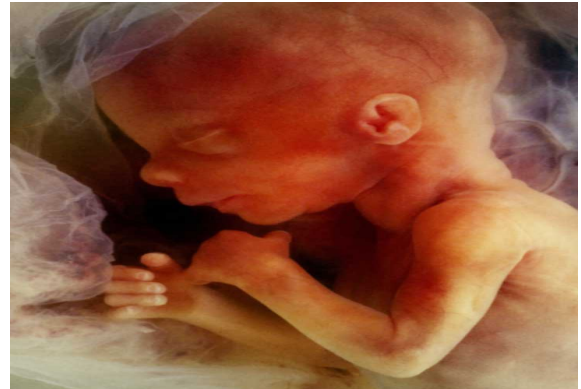MUSCULO LISO

El músculo liso de la pared del intestino y sus derivados se origina en el mesodermo esplácnico que rodea al endodermo de estas estructuras. La diferenciación del músculo liso vascular se produce a partir del mesodermo adyacente al endotelio vascular. Los músculos esfínter y dilatador de la pupila y los tejidos musculares de las glándulas mamarias y de las glándulas sudoríparas se originan a partir del ectodermo.



SISTEMA TEGUMENTARIO

Este sistema está asociado a la piel y sus estructuras asociadas, como los pelos, las uñas y las glándulas mamarias, que derivan del ectodermo superficial.

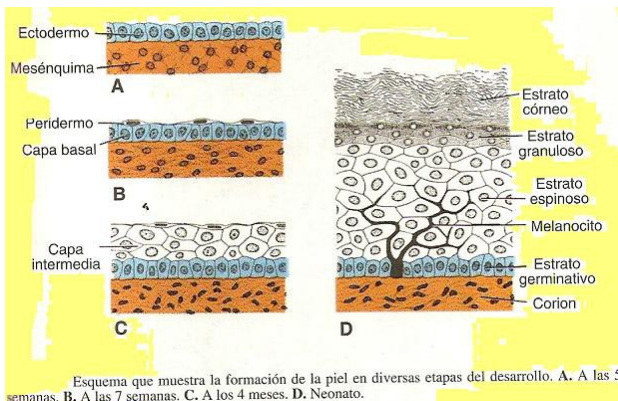


PIEL

La piel tiene doble origen:

1. La capa superficial, **la epidermis**, proviene del ectodermo superficial.
2. La capa profunda, **la dermis**, se desarrollo a partir del mesénquima subyacente.

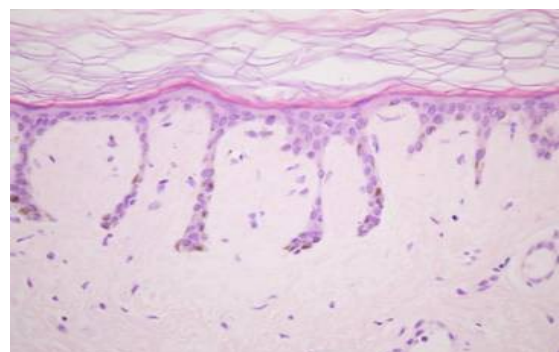EPIDERMIS



En un comienzo, el embrión está cubierto por una capa única de células ectodérmicas. Al principio del segundo mes, este epitelio se divide y sobre la superficie se deposita una capa de células aplanadas llama PERIDERMIS O EPITRIQUIO. Al continuar la proliferación de las células de la capa basal, se forma una tercera capa, la zona intermedia. Por ultimo, hacia el final del cuarto mes, la epidermis adquiere su organización definitiva y pueden distinguirse cuatro capas. Las cuales son:

1. **La capa basal o germinativa**, responsable de la producción de nuevas células. Esta capa forma ulteriormente crestas y hundimientos, que se traducen en la superficie de la piel en las huellas digitales.

LAS CRESTAS EPIDERMICAS producen patrones característicos en la superficie de la yema de los dedos, la palma de las manos y la planta de los pies que están determinados genéticamente. Constituyen la base de muchos estudios de genética humana y de investigación criminales (dermatoglifos). Las impresiones epidérmicas de la palma y de los dedos de la mano se utilizan a veces como elementos para el diagnostico en niños con anomalías cromosomitas.



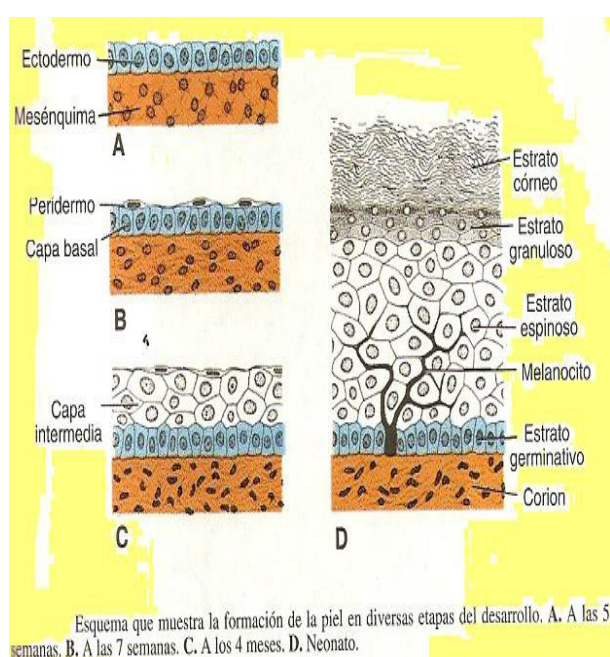
2. **Un estrato espinoso**, grueso constituido por células poliédricas voluminosas que contienen delgadas tonofibrillas.
3. **El estrato granuloso**, cuyas células contiene pequeños gránulos de queratohialina.
4. **El estrato corneo**, que constituye la superficie resistente y de aspecto escamoso de la epidermis. Está compuesto por células muertas compactas que poseen abundante queratina.

Durante los primeros tres meses de desarrollo, la epidermis es invadida por células originadas de la cresta neural. Estas células sintetizan un pigmento. LA MELANINA, que puede ser transferido a otras células de la epidermis por medio de las prolongaciones dendríticas. Después del nacimiento, estos melanocitos producen la pigmentación de la piel.

DERMIS

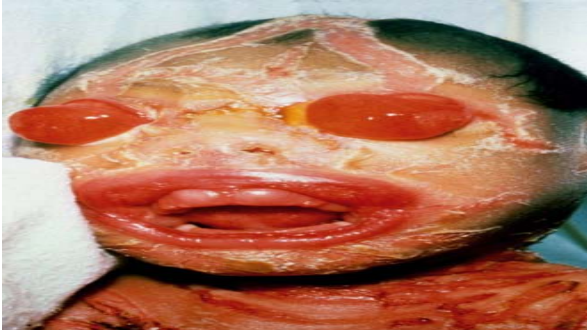La DERMIS deriva de la lámina lateral del mesodermo (mesodermo lateral) y de los dermatomas provenientes de los somitas. Durante el tercero y el cuarto mes, este tejido, **EL CORION**, origina numerosas estructuras papilares, irregulares, **LAS PAPILAS DERMICAS**, las cuales se proyectan hacia la epidermis. La mayoría de estas papilas suelen contener un capilar de pequeño calibre o un órgano nervioso sensitivo terminal. La capa más profunda de la dermis, **EL SUBCORION**, contiene abundante tejido adiposo.

En el recién nacido, la piel esta cubierta por una sustancia blanquecina, llamada **vérnix caseosa o unto sebáceo**, formada por la secreción de las glándulas sebáceas y por células epidérmicas y pelos degenerados. Esta capa protege a la piel de la maceración que produce el líquido amniótico.



ANOMALIAS DE LA PIEL

LA ICTIOSIS:



es la excesiva queratinización de la piel, donde el engrosamiento masivo de la capa de la queratina se resquebraja y forma fisuras entre las placas engrosadas.

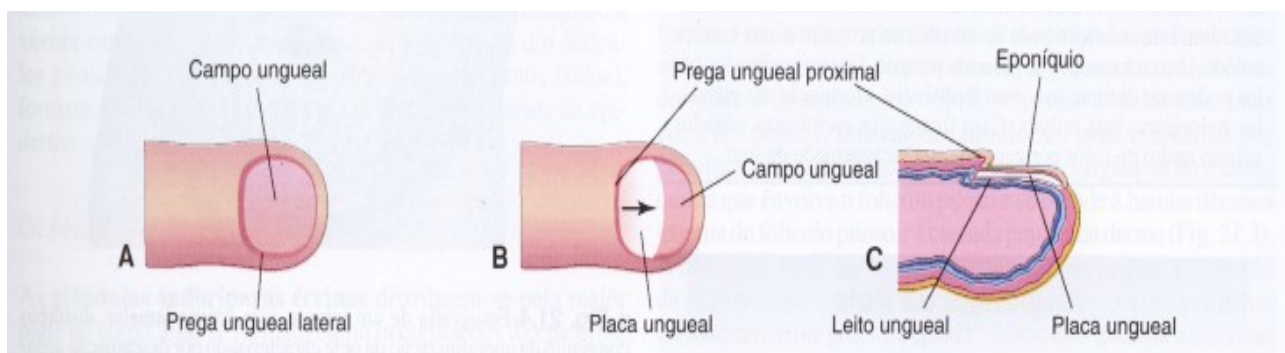
Típica de un grupo de trastornos hereditarios, por lo general de carácter autosómico recesivo pero que pueden estar vinculados también con el cromosoma X. En los casos graves, confiere al niño un aspecto grotesco.

EL ALBINISMO: ausencia congénita, total o parcial, de la pigmentación normal del cuerpo (pelo, piel y ojos) debido a un defecto de la síntesis de la melanina.



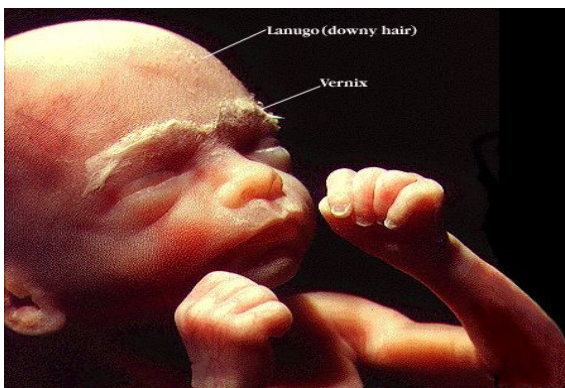
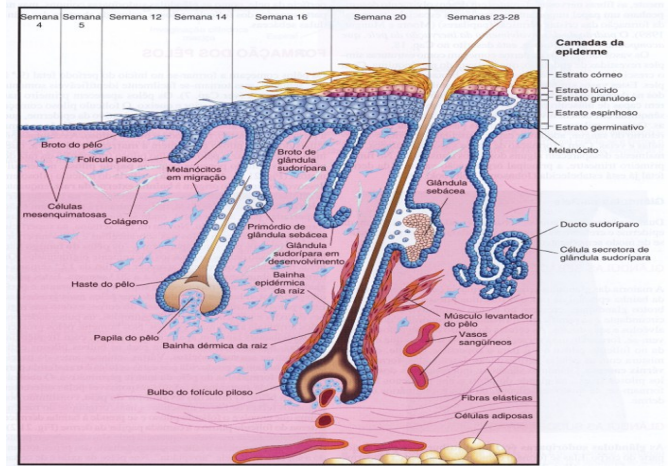
UÑAS

Los primeros signos de las uñas en desarrollo, son engrosamientos de la epidermis, llamados **campos ungueales**, los cuales se desarrollan en la punta de los dedos alrededor de la vigésima semana. **Los campos ungueales**, ofrecen en dirección dorsal y proximal hasta que alcanzan la posición normal de las uñas. Poco a poco crecen hacia la punta de los dedos, a la cual, por lo general, alcanzan antes del nacimiento.



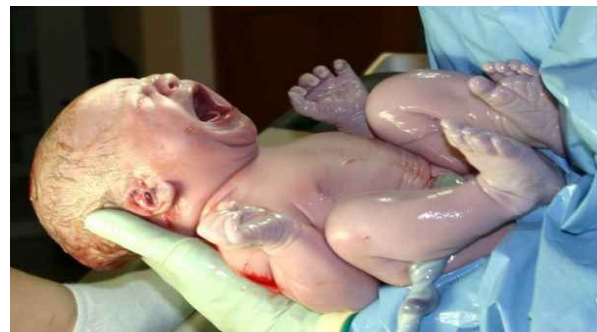PELO

Los pelos aparecen en forma de proliferaciones epidérmicas macizas que se introducen en la dermis subyacente. En el extremo terminal, los brotes pilosos se invaginan. Estas invaginaciones, **LAS PAPILAS PILOSAS**, son ocupadas rápidamente por el mesodermo, en el cual se desarrollan los vasos y las terminaciones nerviosas. Poco después, las células del centro de los brotes pilosos se tornan fusiformes y queratinizadas y constituyen el **TALLO DEL PELO**, mientras que las células periféricas se tornan cúbicas y dan origen a la **VAINA PILOSA EPITELIAL**.



En el mesénquima adyacente forma la **VAINA RADICULAR DERMICA**. Por lo general, un pequeño músculo liso, también derivado del mesénquima y que se llama **músculo erector del pelo**, suele estar unido a esta vaina. La proliferación ininterrumpida de las células epiteliales en la base del tallo empuja al pelo hacia arriba y hacia el final del tercer mes ya aparecen los primeros pelos en la superficie de la región de las cejas y del labio superior. Estos pelos, que se constituyen **lanugo**, se desprenden al aproximarse el momento del nacimiento y son reemplazados más tarde por pelos más gruesos que se originan en los folículos piloso neo formado.

La pared epitelial del folículo piloso presenta, por lo general, un pequeño brote que se introduce en el mesodermo circundante. Las células de estos brotes forman las **GLANDULAS SEBACEAS**. Las células de estas glándulas degeneran y forman una sustancia grasosa que es secretada hacia el folículo piloso desde el cual llega a la piel.

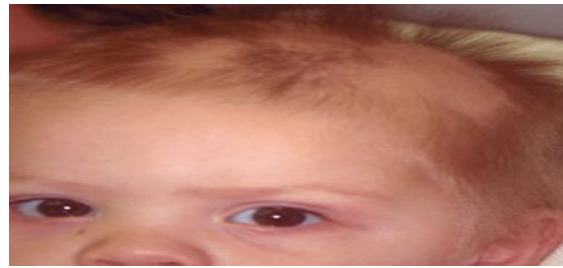

ANOMALIAS DE LA DISTRIBUCION DEL PELO



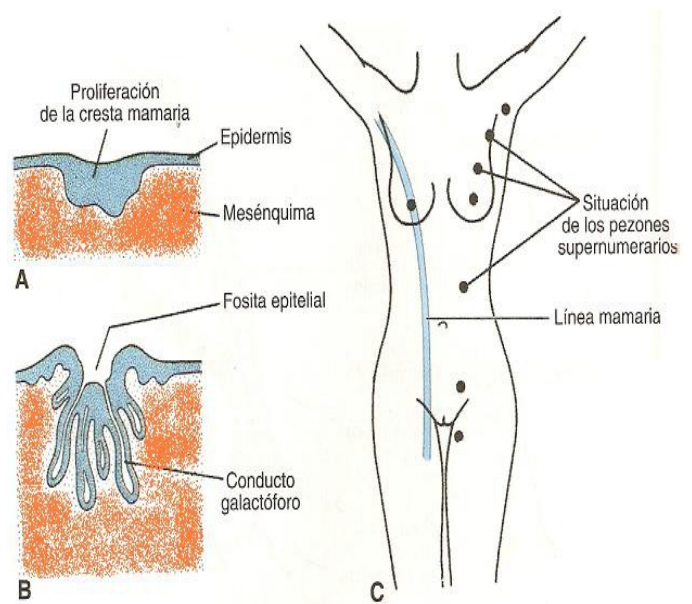
LA HIPERTRICOSIS: es el exceso de pelo que se produce por la abundancia INUSUAL DE LOS FOCILUCLOS PILOSOS. Puede localizarse en determinadas áreas del cuerpo, especialmente en la región lumbar baja cuando se encuentra sobre una espina bífida oculta, o puede cubrir la totalidad del cuerpo.

LA ATRIQUIA: es la falta congénita de pelo, suele estar relacionada con anomalías de otros derivados ectodérmicos, como los dientes y las uñas.

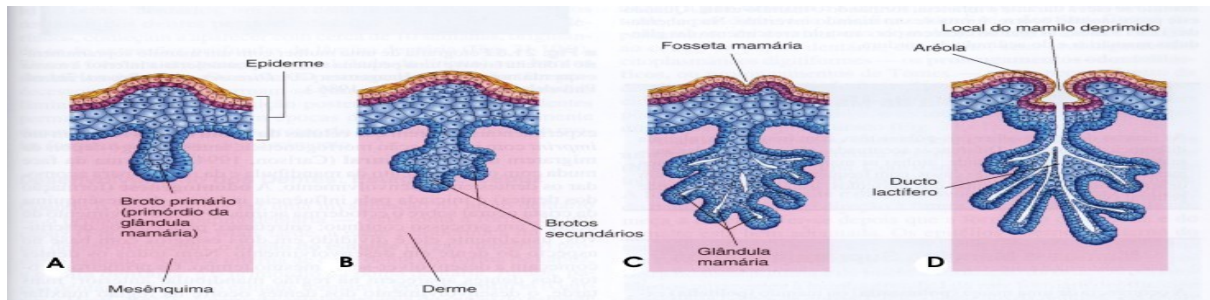


GLANDULAS MAMARIAS

El primer indicio de las glándulas mamarias es un engrosamiento a manera de banda de la epidermis, **la línea mamaria o cresta mamaria**. En el embrión de siete semanas, esta línea se extiende a ambos lados del cuerpo desde la base de la extremidad superior hasta la región de la extremidad inferior. Aun cuando la parte principal de la línea mamaria desaparece apenas se constituye, persiste un pequeño segmento de la región torácica que se introduce en el mesénquima subyacente. En este sitio forma de 16 a 24 brotes, los cuales, a su vez, dan origen a pequeñas esbozos macizos. Hacia el final de la vida intrauterina, los brotes epiteliales se canalizan y forman los **conductos galactóforos**, mientras que los esbozos constituyen los conductos de menor calibre y los alvéolos de la glándula. En un principio, **los conductos galactóforos** desembocan en una pequeña fosita epitelial; poco después del nacimiento, esta fosita se convierte en el **pezón** por proliferaciones del mesénquima subyacente.



A y B. Cortes de la glándula mamaria en desarrollo en el tercero y el octavo mes, respectivamente. C. Esquema que muestra la posición de los pezones supernumerarios (la línea azul indica la línea mamaria).



ANOMALIAS DE LA GLANDULA MAMARIA

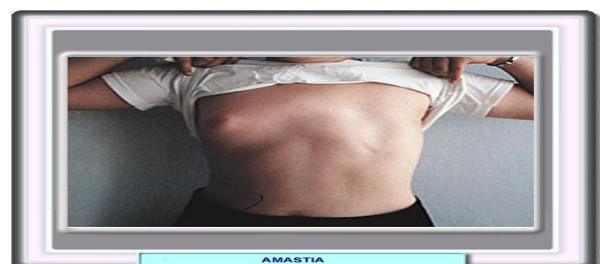LA POLITELIA: Es una afección en la cual se han formado pezones accesorios por la persistencia de pequeños segmentos de la línea mamaria. Pueden presentarse pezones supernumerarios en cualquier sitio de la línea mamaria primitiva, pero son mas frecuentes en la región axilar.



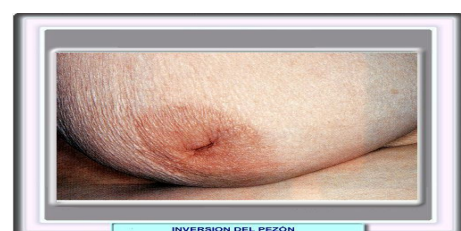
LA POLIMASTIA: Presencia de glándulas mamarias super numerosas, generalmente se presentan en la región axilar.



AMASTIA: Ausencia congénita de una o ambas glándulas mamarias.

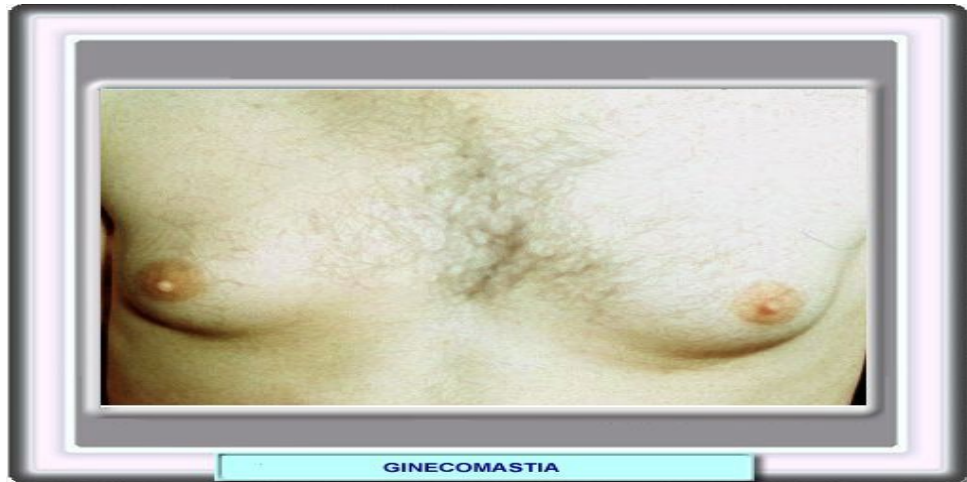


EL PEZON INVERTIDO: Es una situación en la cual los conductos galactóforos desembocan en el hundimiento epitelial primitivo, que no ha experimentado eversión.



MACROMASTIA: Tamaño excesivo de las mamas.

GINECOMASTIA: Desarrollo excesivo de las glándulas mamarias masculinas, incluso hasta el estado funcional.



Bibliografía y Webgrafía:

Clark, E. *Embriología Humana de Patten, Fundamentos del desarrollo clínico.* Editorial El Ateneo

Langman, J. *Embriología Médica.* Editorial médica Panamericana 9ª Edición.

Langman, J. *Embriología Médica.* Editorial médica Panamericana 10ª Edición.

Moore, P. *Embriología Clínica.* Editorial ELSEVIER 7ª Edición

www.virtual.unal.edu.co/.../3-4esqueletico.html

conganat.uninet.edu/conferencias/C006/index.html

www.paidotribo.com/ejecuta_descarga.asp?fichero=733_733.0.pdf

www.teratologia.com/index_archivos/a/ak.htm

www.uv.mx/.../vol4_num2/articulos/ictiosis.htm